l'équipe de l'Unité Rachis de l'hôpital Raymond-Poincaré, à Garches

ASSISTANCE PUBLIQUE HÔPITAUX DE PARIS

Hôpitaux Universitaires Paris Ile-de-France Ouest Site RAYMOND POINCARÉ

EOS imaging

groupe lecante

ORTHOTECH L'esprit d'innovation

RAVIER TOUZARD

La scoliose idiopathique de l'enfant et de l'adolescent

Catherine Marty-Poumarat • Elsie Herberstein



La scoliose



• Hôpital Raymond-Poincaré de Garches par Appoline Tardieu, 15 ans •

Catherine Marty-Poumarat • Elsie Herberstein • Zahia Hafs

Sommaire

- Introduction ---------- 3
- Définition d'une scoliose ---------- 4
- Examens cliniques ---------- 6
- Examens radiologiques ---------- 8
- L'annonce du diagnostic ---------- 10
- Les traitements ---------- 12
- Les corsets ---------- 14
- La chirurgie ---------- 26
- À l'âge adulte ---------- 29
- Conclusion ---------- 31

La scoliose idiopathique concerne environ 2 à 3% des enfants et adolescents, en grande majorité des filles (environ 80%). Toutes les scolioses ne sont pas évolutives. Le début de puberté est le plus souvent le moment critique dans l'évolution. Bien que la détection soit facile, il existe actuellement un retard ou un défaut de diagnostic par manque d'examen systématique du dos des enfants, que ce soit par les généralistes, pédiatres ou médecins scolaires, en nombre insuffisant. On ne connaît pas la cause de la scoliose idiopathique, contrairement aux scolioses dites secondaires (anomalies des vertèbres, côtes, diverses maladies neurologiques...). C'est une maladie génétique mais qui combine aussi plusieurs gènes et facteurs environnementaux. Un gène majeur cependant vient d'être individualisé (POC). Le but du traitement par corset est d'arrêter l'évolution, d'où l'importance d'une détection précoce de la scoliose.

Quatre questions essentielles se posent au moment du diagnostic :

- Est-ce une vraie scoliose ?
  À différencier d'une attitude scoliotique
- Est-ce une scoliose idiopathique ?
  Après avoir éliminé une scoliose secondaire
- Est-elle évolutive ?
- Quelle est sa vitesse évolutive propre ?
  Ce qui permet de poser un pronostic individuel et de décider de la stratégie thérapeutique

Le traitement ne concerne que la scoliose évolutive, le but étant d'arrêter sa progression. Ce qui est perdu ne peut pas, dans la majorité des cas, être rattrapé. Le traitement inclut le corset, la kinésithérapie et parfois la chirurgie.

Ce traitement nécessite de prendre du temps pour donner des explications aux parents et à l'enfant ou adolescent. Cela est indispensable afin que le corset soit bien porté, un facteur essentiel pour la réussite du traitement. Parfois, il est utile d'avoir l'aide d'un psychologue.

Docteur Catherine Marty-Poumarat

Définition d'une scoliose

C'est une déformation structurée du rachis dans les trois plans de l'espace : une, deux ou trois courbures du rachis dans le plan frontal, modifications des courbures du rachis de profil, rotation des vertèbres dans le plan horizontal. Cliniquement, cela se traduit par une ou des gibbosités, le déséquilibre des épaules et l'asymétrie de la taille.

Radio Eos® de face. Scoliose à double courbure thoracique dominante (dorsale droite 65° et lombaire gauche 38°).



Victoire, 12 ans

J'avais beaucoup d'appréhension avant le premier rendez-vous. Puis, je me demandais comment j'allais pouvoir dormir avec le corset et si mes amis à l'école allaient se moquer de moi. J'en ai parlé et ça bien passé. J'étais surtout soulagée de pouvoir continuer la danse classique. Ça m'a aidé à supporter le corset.

Sophie et Charles

En août 2015, la scoliose a été annoncée lors d'un premier rendez-vous à l'hôpital de Garches. Sur les radios, on voyait très bien la déformation de la colonne, déjà assez prononcée. Notre fille n'a jamais eu mal au dos, rien n'indiquait qu'elle avait un problème. Et soudain, elle devait porter un corset 20h sur 24 ! Nous avions des idées reçues sur la scoliose. Nous pensions que c'était lié à une croissance trop rapide.

Lors de la première consultation, l'annonce et le moulage ont été le plus impressionnant. Rien que le mot « corset » était un peu difficile à entendre. On nous a expliqué qu'il n'allait pas modifier ni redresser la colonne vertébrale mais seulement arrêter l'évolution de la déformation. Nous avons également appris que la scoliose est génétique.

Au début, Victoire craignait que l'on ne voie que son corset mais elle s'est rapidement habituée. Aujourd'hui, après deux mois, nous sommes confiants.

Nous ne sentons pas chez Victoire de souffrance particulière que ce soit sur le plan physique ou psychologique. Nous sommes là pour l'écouter et l'aider si elle en ressent le besoin. Elle est très raisonnable donc tout se révèle bien plus simple que prévu. Elle était si contente d'apprendre qu'elle pouvait continuer la danse. De plus, tout ce qui contribue à muscler et étirer son dos est bon pour elle.

Examens cliniques

Il existe plusieurs éléments cliniques permettant de faire un diagnostic, d'établir un pronostic et de suivre l'évolution de la scoliose.

Le diagnostic est fait très facilement en faisant pencher le patient en avant, ce qui révèle une ou des gibbosités correspondant chacune à une cour-bure scoliotique structurée. Cette gibbosité est mesurable en millimètres ou en degrés, ce qui permet de suivre précisément l'évolution. Cela permet aussi de définir le type topographique de la scoliose. Il peut exister une ou plusieurs courbures (ex. : scoliose à une seule courbure thoracique ou lombaire ou thoraco-lombaire, scoliose à double courbure thoracique et lombaire).

En cas d'attitude scoliotique en raison, par exemple, d'une inégalité de longueur des membres inférieurs, il n'y a pas de gibbosité, donc pas de structuration et dans ce cas la courbure disparaît en position couchée. On examine et on mesure l'équilibre du rachis de face et de profil et l'équilibre du bassin et des épaules. Différents types de profils sont possibles, par exemple : un dos creux en cas de scoliose thoracique, une cyphose thoracolombaire en cas de scoliose lombaire ou thoracolombaire. Il peut exister une gite du tronc, un déséquilibre du bassin, une asymétrie caractéristique de la taille avec fermeture d'un flanc. La taille globale et éventuellement du tronc est mesurée. On note les signes de maturation sexuelle (développement des organes génitaux externes : seins, testicules, pilosité pubienne) et la date des premières règles.

Nous faisons un examen précis et complet, à la fois général et neurologique afin d'éliminer une scoliose secondaire et donc d'affirmer le caractère idiopathique. On recherche plus particulièrement une hyperlaxité qui est un élément important pour le traitement et le pronostic et qui peut aussi faire partie de pathologies comme la maladie de Marfan ou d'Ehlers-Danlos (scoliose secondaire).

La scoliose idiopathique de l'enfant n'est pas ou peu douloureuse. En cas de douleurs systématisées, persistantes, il faut se méfier d'une scoliose secondaire (par exemple, une tumeur rachidienne, maladie de la moelle épinière...). De même, il est important de se méfier en cas de raideur du rachis, d'éléments dysmorphiques et d'une courbure thoracique gauche. Il est alors nécessaire de procéder à une IRM du rachis en entier, faite dans les trois plans de l'espace avec une séquence STIR et parfois une injection.

Alice

Au début, j'étais triste. Je n'étais pas comme les autres. Je ne pouvais porter que des cols ronds. À l'école, mes camarades voulaient voir mon corset. Ils l'ont vu quand j'ai dû l'enlever pour faire du sport. Sur mon premier corset, il y avait des coccinelles et sur le nouveau, j'ai des cœurs. J'ai demandé à ma grand-mère de m'aider à trouver des noms : le plâtre s'appelle plâtrounette et le corset coquette.

Célia, 9 ans

Nous avons détecté la scoliose de Célia à l'âge de 7 ans. En juin 2014, lorsque nous sommes venus à Garches, ce fut la panique. L'angle était de 71° ! Le soir même, Célia était plâtrée.

À la rentrée scolaire, nous nous sommes organisés avec l'école. Son assise, la hauteur du bureau, l'hygiène, le port du cartable, tout était problématique. Célia devait manger en deux fois. Les boissons gazeuses et le chewing-gum étaient proscrits. Le plâtre a permis une petite amélioration mais, entre mars et juin 2015, la scoliose s'est aggravée.

Célia a dû commencer à porter un corset Cheneau le jour et un plâtre la nuit, et suivre deux séances de kinésithérapie par semaine.

En octobre 2015, des problèmes de peau nous ont alertés. Et, malheureusement, outre une nouvelle aggravation, on a détecté le syndrome d'Ehlers-Danlos de type cyphose scoliotique.

J'ai fait des cauchemars. Son frère a été choqué. Ils se chamaillaient souvent. Je ne me suis pas rendu compte que je m'occupais davantage de Célia. Finalement, nous avons tous été suivis par un psychologue. Grâce à cela, le frère de Célia est maintenant intégré dans la « boucle ».

Examens Radiologiques

Plusieurs éléments radiologiques permettent également de faire un diagnostic, d'établir un pronostic et de suivre l'évolution

Les radiographies sont essentielles, à la fois pour affirmer le diagnostic, préciser le type topographique, éliminer une scoliose secondaire (exemple : scoliose congénitale sur une malformation vertébrale), faire un pronostic évolutif et donc déterminer la stratégie thérapeutique. Les radiographies permettent aussi le suivi de l'évolution.

Les radiographies numériques récentes sont très peu irradiantes, en particulier le système « low-dose », système EOS®, qui permet de faire une radiographie du rachis entier, de face et de profil simultanément, en position debout.

La modélisation 3D, issue des images EOS® face et profil, permet de calculer automatiquement des paramètres cliniques 3D (angle de Cobb, mesure des rotations vertébrales, cyphose thoracique, pente sacrée et incidence pelvienne). La mesure de l'angle de Cobb permet de suivre l'évolution de la scoliose.

Il est primordial de faire un diagramme évolutif pour chaque courbure scoliotique en mettant l'angle de Cobb en ordonnée et l'âge en abscisse ce qui atténue les fluctuations de mesure et permet de déterminer la vitesse évolutive car l'évolution de l'angle de Cobb par rapport à l'âge est linéaire (1).

On détermine également l'âge osseux : radiographies de la main gauche et du coude, stade d'ossification de la crête iliaque (signe de Risser de 0 à 5) à confronter au stade de maturation sexuelle. Il est parfois nécessaire de faire des radiographies sélectives. Par exemple, en cas de doute sur une anomalie vertébrale, il est possible de compléter par un scanner afin de mieux analyser les structures osseuses mais c'est beaucoup plus irradiant. L'IRM est indiquée surtout en cas de suspicion de scoliose secondaire et pour le bilan préopératoire.

À la fin de ces examens, dans la plupart des cas, il est possible de définir la vitesse évolutive individuelle et la sévérité de la scoliose, ce qui permet ainsi de choisir la stratégie thérapeutique. Il existe un éventail d'évolution allant de la scoliose non évolutive à la scoliose très sévère avec des progressions de plus de 20° par an.

La puberté est une période critique avec des scolioses qui peuvent « flamber ». Le début de la puberté correspond au début de développement des seins, des testicules et de la pilosité pubienne. Elle se situe environ deux ans avant les premières règles. La vitesse évolutive n'est pas corrélée à la vitesse de croissance. Ainsi, elle reste la même pendant toute la période pubertaire jusqu'au début de soudure des crêtes iliaques (Risser 4). Selon le début de l'évolution de la scoliose, on différencie les scolioses infantile, juvénile (1, 2, 3) et scoliose de l'adolescence.

En cas de petite scoliose inférieure à 25°, lors de la première consultation avec petite(s) gibbosité(s) et petites rotations, on ne peut conclure formellement à une scoliose évolutive. Dans ce cas, c'est le plus souvent le suivi tous les trois à quatre mois qui permet d'affirmer ou non l'évolution. Il est crucial de ne pas laisser un délai trop long avant de revoir l'enfant. C'est trop souvent le cas, par exemple : un enfant adressé au kinésithérapeute et revu seulement un an plus tard.

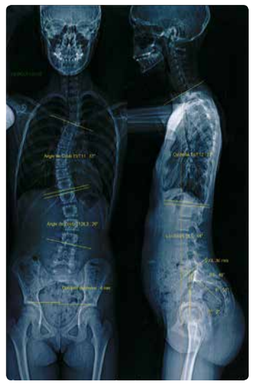

Radio EOS®, face et profil debout.

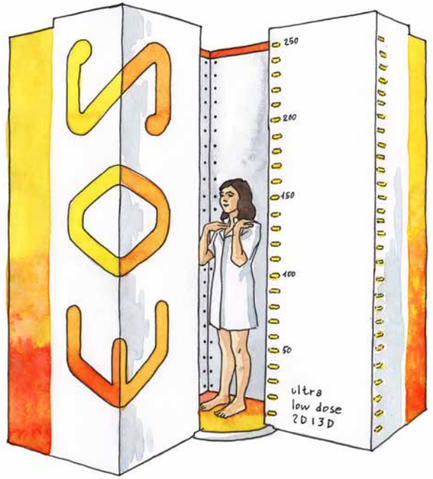

Le système EOS® est une invention française, issue des travaux qui ont valu en 1992, le prix Nobel de physique au professeur Georges Charpak.

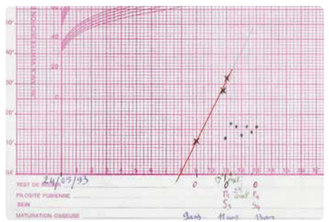

Diagramme évolutif scoliose pubertaire
(âge en mois en abscisse, angle de Cobb en ordonnée)
Evolution spontanée de 10°/an (x), arrêt de l' évolution sous corset (.)

La méthode EOS®

À l'hôpital Raymond-Poincaré, la première radiologie fait suite à un bilan clinique initial révélant une scoliose. Toutefois, lorsqu'il existe un doute entre scoliose et attitude scoliotique, une radiographie en position allongée confirmera le diagnostic.

Dans le cas d'une déformation avérée du rachis, la radiographie permet de mesurer l'angle de celle-ci. Le système EOS®, développé depuis les années 2000, est devenu la méthode de référence (en particulier chez les jeunes) pour détecter une anomalie de la colonne vertébrale. Il permet une réduction de dose allant jusqu'à 85 % par rapport à un examen de radiographie conventionnelle. En outre, dans le cadre de suivi de scoliose, la fonctionnalité Micro Dose abaisse la dose de radiation d'un examen de suivi du rachis pédiatrique à l'équivalent d'une semaine de rayonnement naturel sur Terre. L'examen est plus rapide : de 15 à 20 secondes pour obtenir, dans le même temps, une image de la face et du profil de la colonne. Cela permet d'utiliser un modèle 3D du rachis et de pouvoir mesurer les rotations vertébrales. Plus informatif, le système EOS® est également moins stressant pour les enfants. Après ce premier passage en imagerie, le patient, accompagné d'au moins un parent, reçoit ses radios et un CD.

Si le traitement de la scoliose implique un corset, une fois le moulage de ce dernier exécuté, une nouvelle radiographie permet de vérifier le niveau de correction. Ensuite, à un rythme adapté à chaque jeune patient, des contrôles (avec ou sans corset) sont nécessaires pour surveiller l'évolution de la scoliose. Selon l'avis du médecin, ce rendez-vous se déroule tous les quatre à six mois.

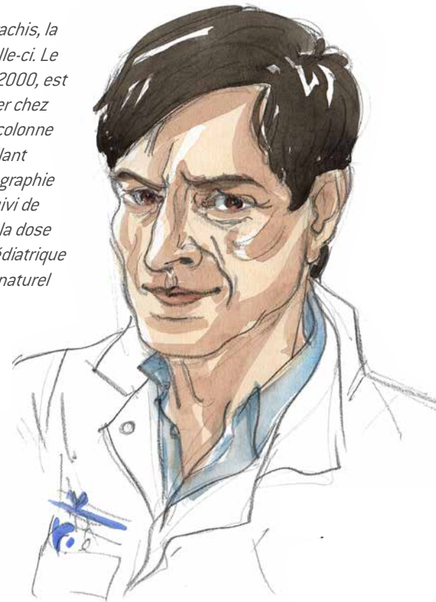

Professeur Robert-Yves Carlier, chef de service de la radiologie.

L'annonce du diagnostic

Anna
12 ans

On s'est moqué de moi à l'école. Je porte des vêtements larges pour que mon plâtre ne se voie pas. C'est vraiment difficile... À la maison, j'utilise une tapette à mouches pour me gratter.

Isabelle

La scoliose d'Anna a été diagnostiquée il y a plus d'un an. Elle ne portait pas son premier corset. Et elle a fait un rejet total du plâtre de nuit pendant trois mois.

Malheureusement, elle a fini par avoir trois courbures. Elle devait alors porter un corset 17 heures par jour. Là aussi, elle n'en a pas voulu. La scoliose s'est encore aggravée... Aujourd'hui, Anna a de nouveau un plâtre fermé. Elle préfère presque porter un plâtre qu'un corset. Elle ne s'exprime pas beaucoup sur tout ça. À l'école, elle a subi des attitudes déplacées. Les professeurs ne voient pas toujours ce qui se passe et ses camarades ne se rendent pas bien compte de sa situation.

Je me suis sentie culpabilisée. Je trouvais que c'était injuste. Mais nous n'avons pas le choix, il faut se battre. Pour autant, la vie ne peut uniquement tourner autour de la scoliose.

Il faut annoncer la sévérité de la scoliose et ce que sera le traitement, à savoir la durée de port du corset en nombre d'heures par jour et pendant combien d'années.

Il faut surtout insister sur le fait que le corset arrête l'évolution mais ne récupère pas ce qui est perdu. Aussi, si le corset est insuffisamment porté ou non porté, la scoliose continuera de s'aggraver et cela ne sera pas rattrapable.

Il est aussi important de savoir que le corset est contraignant mais ne fait pas mal et ne comporte pas d'effets secondaires physiques s'il est bien fait. Il est indispensable que les parents soient impliqués dans le traitement. En cas de parents séparés, il est souhaitable pour l'enfant ou l'adolescent de voir les deux. Parfois, l'aide d'un psychologue est nécessaire lorsque le corset n'est pas mis ou lorsque l'enfant ou l'adolescent montre des changements comportementaux (opposition, renfermement, anorexie, etc.). Parfois, il existe également un important souci d'esthétique, dû à la fois à la scoliose et au port du corset.

À savoir également : le risque d'évolution de la scoliose à l'âge adulte est d'autant plus élevé que la scoliose est importante à la fin de la croissance.

Le médecin et les kinésithérapeutes sont les premières personnes à sentir si le patient et sa famille ont besoin de rencontrer le psychologue. J'interviens le plus souvent au moment du premier corset, lorsque peuvent apparaître panique ou refus de le porter.

Rencontrer un psychologue est une proposition. L'enfant ne consulte jamais sous la contrainte et vient toujours avec, au moins, un des deux parents. Ceux-ci sont souvent submergés par une sensation d'impuissance. Leur réaction peut aller de la surprotection à une attitude distante (protection défensive). Ils expriment parfois un sentiment d'injustice, alors que les jeunes patients presque jamais. La plupart du temps, ces derniers ne se plaignent pas, et restent pudiques vis-à-vis de leurs parents. Ils peuvent même prétendre aller très bien. Mais c'est une posture difficile à tenir sur la durée. Les parents ne s'en rendent pas forcément compte.

Le regard de l'autre est difficile pour les jeunes patients, en particulier au moment de la puberté où le corps se transforme. La scoliose se voit. Face aux amis, l'image d'un adolescent est détériorée, alors qu'en réalité, elle est en train de se construire. De même, frères et sœurs peuvent avoir l'impression de perdre leur place car le port d'un corset et le suivi médical exigent beaucoup d'attention de la part des parents. Il apparaît bien souvent que la raideur n'est pas uniquement dans le corset. La scoliose est vraiment une histoire de famille.

Andrey
psychologue

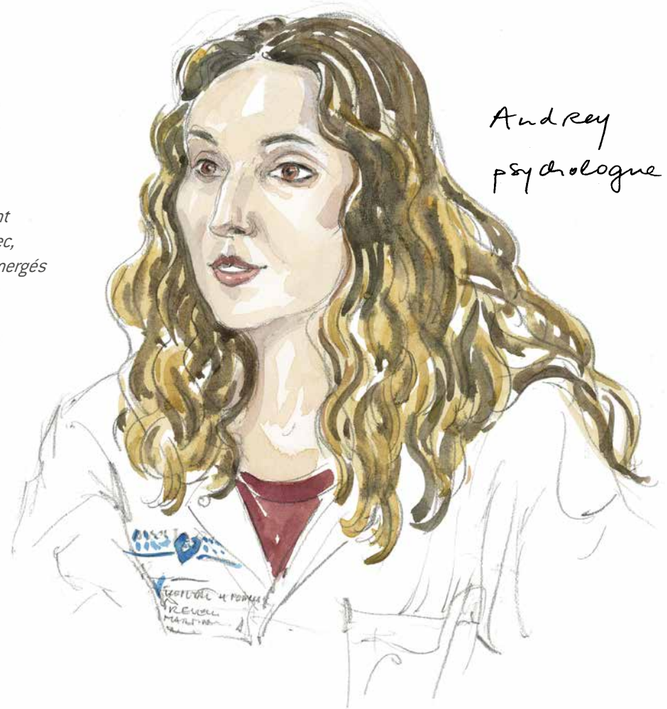

Lorsque je sens que c'est pertinent, je propose des séances d'hypnose. Cette technique douce permet de stabiliser les émotions, de retrouver le sommeil et la détente. Elle suscite toujours de la curiosité et, en général, les résultats sont bons. Il existe également d'autres types de thérapies. Au final, les familles choisissent ce qui leur convient le mieux.

Les traitements

Le but du traitement de la scoliose est d'arrêter l'évolution. Aussi, il n'y a pas d'indication de traitement en cas de scoliose non évolutive ou en fin de maturation osseuse (Risser 4 ou 5 en général, environ deux ans après les premières règles). Les différents traitements sont les corsets et la chirurgie. La kinésithérapie est une aide.

La kinésithérapie

La kinésithérapie doit être de qualité : individuelle, elle dure au moins une demi-heure la séance, deux fois par semaine. Elle comprend un travail postural avec correction de la statique du rachis de face et de profil, assise et debout, l'assouplissement des gibbosités, l'ouverture du flanc, l'assouplissement du secteur sous pelvien, le renforcement musculaire du tronc et parfois, en service spécialisé, des tractions vertébrales sur table. Bien évidemment, une kinésithérapie qui ne répond pas à ces critères est inutile.

La kinésithérapie seule n'empêche pas l'évolution d'une scoliose. C'est un adjuvant. Le sport n'est pas contre-indiqué, au contraire. Cependant, il est préférable d'interdire les sports violents et les ports de charge (exemple : accrosport).

Ces gestes d'assouplissement permettent l'ouverture du flanc.

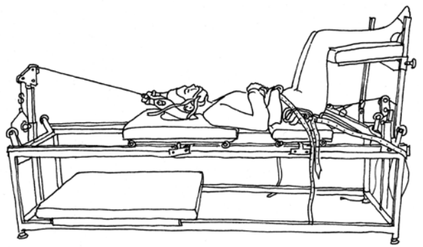

Pendant environ 20 minutes, le patient est allongé sur une table (appelée table de Cotrel) qui exerce une force de traction au niveau de la tête et du bassin. La colonne est ainsi étirée de part et d'autre des mains d'appui, ce qui permet à la colonne vertébrale de ne pas se tasser.

Modelage de la gibbosité.

Monique
Kinésithérapeute

La kinésithérapie consiste à assouplir la colonne, renforcer les muscles et établir un équilibre entre les épaules, le bassin et le rachis. Obtenir une posture équilibrée à la fin de la croissance est le but recherché.

Lors d'une séance, différents exercices de correction sont pratiqués :

- *Travail d'assouplissement (ouverture du flanc, arrondir le dos creux) ;*
- *Prise de conscience du patient de sa propre posture ; assis et debout (avec et sans miroir) ;*
- *Auto-grandissement assis et debout ;*
- *Travail de musculation ;*
- *Travail respiratoire ;*
- *Étirements (membres inférieurs) ;*
- *Modelage des gibbosités.*

Certains patients, avec une scoliose sévère, sont pris en charge en hôpital de jour avec, en plus de la kinésithérapie classique, des tractions manuelles, tractions sur table de Cotrel et un travail respiratoire avec un appareil d'ampliation thoracique (Alfa). La rééducation est plus ou moins bien supportée selon l'âge. Mais l'important est de ne jamais lâcher.

À l'hôpital, le kinésithérapeute participe à chacune des étapes du suivi médical, depuis la consultation jusqu'à l'essayage du corset. Pour l'équipe, l'objectif est d'arrêter l'évolution de la scoliose, d'éviter la chirurgie et d'entrer dans l'âge adulte avec une scoliose la plus petite possible.

Auto-grandissement en position assise. Le miroir sert à prendre conscience de sa posture tout en faisant travailler les muscles en position de correction.

Les corsets

Les corsets doivent être faits et contrôlés en collaboration étroite entre médecin spécialisé et orthoprothésiste compétent en scoliose à toutes les étapes (moulage, essayage, livraison et suivi). La prescription est un acte purement médical qui ne peut être délégué. Elle relève du médecin qui doit être le juge de l'efficacité du traitement prescrit et qui se doit d'en assurer le suivi. Le médecin doit être formé à l'appareillage, ce qui, hélas, n'est pas souvent le cas en France.

On peut faire soit un moulage en plâtre de préférence couché en cadre soit une acquisition numérique mais qui est faite le plus souvent debout. En cas d'acquisition numérique contrairement au moulage plâtré, la correction est faite en virtuel et donc nécessite un examen clinique préalable. Cependant, on peut aussi coupler le moulage en cadre avec le numérique ce qui permet d'avoir les avantages des deux méthodes.

Il existe différents types de corsets, avec des préférences selon les équipes et des indications différentes selon le type topographique, l'âge et la sévérité de la scoliose. Les principaux corsets sont : le corset type Cheneau et équivalents, le corset Lyonnais, le corset de Boston, le corset de Milwaukee, le corset SpineCor, les corsets en bending (Charleston, Robert-Debré), le corset de Caen (correction + petit bending). Ces derniers corsets en bending ne sont mis que la nuit et uniquement pour des scolioses avec une seule courbure. Le corset plâtré ouvert est un excellent corset très bien toléré particulièrement intéressant chez les petits enfants et dans les scolioses sévères en complément d'un corset de jour. Dans les scolioses sévères, et en cas de non compliance au traitement, on peut faire un corset plâtré fermé porté deux à trois mois et parfois renouvelé. Ce corset plâtré exige d'être fait par une équipe compétente en milieu spécialisé mais, hélas, le savoir-faire se perd.

Il y a eu une dérive regrettable avec les corsets en bending, faisant croire que portés seulement la nuit, ils pouvaient être suffisants dans des scolioses sévères y compris paralytiques ! De nombreuses études dont celle de Weinstein (2) démontrent que l'efficacité du corset est liée directement au temps du port qu'il faut adapter à la vitesse évolutive de chaque scoliose. Pour les scolioses très évolutives, le corset doit être porté 20h/24 h.

Le traitement est suivi en collaboration entre médecin et appareilleur avec réadaptation si nécessaire du corset tous les trois à quatre mois au début. Si la période de poussée de croissance est finie ou si le traitement est bien suivi, on peut espacer à six mois. On passe à un port nocturne seulement à Risser 4 et à un arrêt complet du traitement à Risser 5. Parfois, en cas de problème de suivi par le patient et la famille, et en cas de scoliose sévère, il peut être nécessaire d'hospitaliser le patient dans un centre spécialisé avec un enseignement intégré.

Radio EOS® face debout et couché avec plâtre.

Corset en plâtre avec charnières.

Marion, kinésithérapeute

Smaël assiste Marion dans la confection du plâtre.

Le plâtre ouvert, porté la nuit et souvent en complément du corset de jour, est nécessaire pour redresser l'angle de la scoliose, réduire la rotation vertébrale et corriger la ou les gibbosités. Il faut compter environ quatre heures pour le réaliser, radiologie comprise.

Deux jours après sa confection, le plâtre (entre 6 et 8 kg) est tout à fait sec. Après un essayage et quelques petits ajustements, il est remis au jeune patient, qui le portera avec un maillot de jersey. Il lui faudra environ une semaine pour s'y habituer. Le médecin voit le patient environ tous les quatre mois pour suivre l'évolution de sa scoliose. Selon le diagnostic, le corset pourra être différent.

1. Le feutre

Sur le torse du patient, vêtu de deux maillots en jersey (l'un à manches courtes et l'autre à manches longues), on enroule une plaque de feutre. L'ensemble est ensuite cousu.

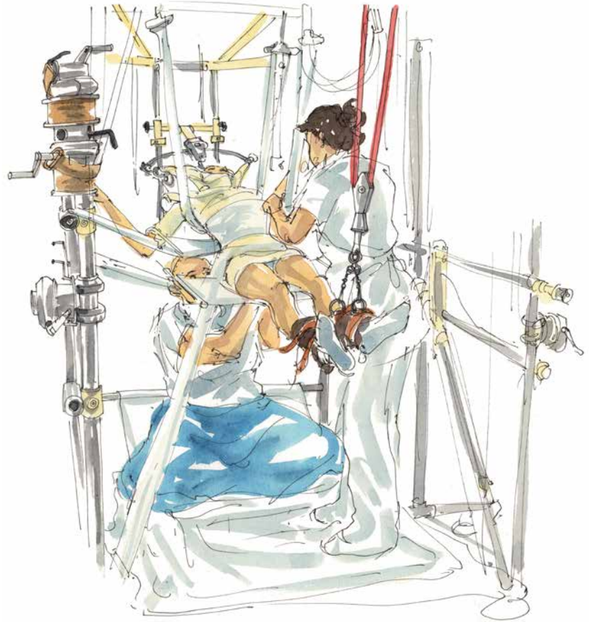

2. Dans le cadre

Le patient est installé sur un chariot à l'intérieur du cadre. Après le placement de bandes de toile autour de la taille et sur chaque gibbosité, on surélève le patient par l'intermédiaire d'une traction par mentonnière en coton, des bandes dans le dos et au bassin et des sangles de chevilles.
Le chariot est ensuite retiré et les réglages sont alors effectués sous les directives du médecin placé sous le patient. Le but est de réduire les courbures. Cette phase n'est pas douloureuse mais un peu longue et inconfortable.



3. La découpe du plâtre

Une empreinte du torse est effectuée grâce à des bandes plâtrées, peu épaisses et à prise rapide, que l'on pose sur le capitonnage. Les bandes tiennent compte de la correction faite dans le cadre. Ensuite, à l'aide d'une scie vibrante, on procède à des découpes sur le plâtre, au niveau du bassin, du cou, des bras et du thorax. Le but est d'assurer un meilleur confort et la meilleure mobilité possible pour le patient. La scie est bruyante, mais non agressive. Elle donne une impression de chatouillement.

4. Pour le confort

Une ouverture est pratiquée au niveau du thorax afin que le jeune patient puisse respirer au mieux.

5. Les charnières

Après son passage en radiologie, qui contrôle la correction obtenue et le bon équilibre de la colonne vertébrale sous le plâtre, le patient revient en salle des plâtres pour la pose des charnières.
Trois charnières sont posées de chaque côté, de l'épaule au bassin. Le plâtre est ensuite ouvert sur les côtés à l'aide d'une scie, elle aussi bruyante.





Lola, 11 ans

La salle des plâtres, c'était un peu effrayant. Quand j'ai vu la scie, j'ai eu vraiment peur qu'elle me coupe mais en fait ça s'est bien passé. Je dois porter mon plâtre la nuit. J'étais triste quand j'ai compris que je devrais le porter longtemps. Il est assez confortable mais c'est énervant car je bouge beaucoup la nuit. Et je ne peux pas faire de câlin à mon doudou... Je ne veux pas mettre de pyjama car ça prend trop de temps pour l'enlever si j'ai envie d'aller aux toilettes au milieu de la nuit ou si je me réveille avant maman. Je n'arrive pas à mettre toutes les vis le soir mais, maintenant, j'arrive à les enlever toute seule. En tout cas, j'étais contente quand le médecin m'a dit que je pouvais continuer la danse classique.

J'ai remarqué une sorte de courbe lorsque Lola se penchait. Elle n'était pas droite. Entre le moment où nous avons vu un premier médecin et fait une radiologie et finalement la confection du plâtre, soit cinq mois, la scoliose a évolué. Il était vraiment temps de faire quelque chose.

Avec son plâtre, Lola a beaucoup souffert pendant une semaine. Un soir, elle a pleuré toutes les larmes de son corps. Elle sait bien que ce n'est pas temporaire. J'essaye de la rassurer et je reste optimiste. Elle s'habitue peu à peu.

Si l'on gagne 50% de réduction au niveau des angles, ce sera bien.

Paulina

À 11 ans, mon médecin m'a demandé de me pencher parce que je toussais. Très vite, il m'a prescrit une radio... J'avais une scoliose avec deux courbures, au milieu et dans le bas du dos. J'ai porté un plâtre de nuit mais une nouvelle courbure est apparue dans le haut du dos. En plus du plâtre de nuit, avec têtières, je devais porter un corset Milwaukee pendant la journée. Je ne supportais pas les fourmillements dans le bras. Maintenant, je porte un corset Cheneau le jour. Je vais le garder pendant six mois ou un an. Heureusement, il ne se voit pas. Une de mes amies ne l'avait jamais remarqué !

À part les hauts avec un col, je m'habille comme je veux. Le plâtre de nuit, lui, ne me pose aucun problème. D'ailleurs, sans lui, je me sens toute tordue. Je vais le porter jusqu'à la fin de ma croissance. Une opération est envisagée mais je refuse. Je ne veux pas de cicatrice. Au moment des radios, j'ai toujours peur que l'on me dise que c'est inévitable...

Pascale

Nous n'avons pas paniqué. Nous en parlons beaucoup avec Appoline. Nous avons vite compris qu'il fallait arrêter l'évolution. J'ai fait entière confiance à notre médecin à Garches. Lorsque nous venons à l'hôpital, nous voyons beaucoup d'autres adolescents. Cela permet de banaliser.

Quand Apolline retire son corset, son chat s'empresse de s'y fourrer comme dans une niche douillette !

Apolline
16 ans



Jean-François Belloch
orthoprothésiste

La scoliose idiopathique est une affection qui intervient essentiellement au moment critique de l'adolescence. Je m'attache donc à rassurer ces jeunes patientes et patients en leur parlant « d'incident de croissance » qu'il est possible de juguler par un moyen mécanique simple : le port d'un corset. Et cela, en insistant sur le caractère transitoire du traitement, car ils pourront jeter leur corset à la fin de la maturation osseuse. En revanche, il est important de rappeler que si les indications du médecin ne sont pas respectées les déformations vont s'aggraver.

Le corset est réalisé à partir d'une empreinte du patient et va agir sur les courbures dans les trois plans de l'espace, par des systèmes d'appuis et de contre-appuis. Le numérique intervient désormais pour une part très importante dans le processus de conception car il permet, combiné à un moulage plâtré en correction, d'apporter des modifications précises sur la scoliose. Le moulage entièrement numérique est actuellement limité aux « petites » scolioses car il ne restitue pas intégralement le coefficient de réductibilité. Cependant, l'évolution des technologies radiologiques de reconstruction du rachis permettra à l'avenir d'exploiter efficacement des prises d'empreintes numériques, apportant ainsi plus de confort et moins de stress pour les patients. C'est d'ailleurs souvent les parents qui sont le plus inquiets, leurs enfants sachant en grande majorité se prendre en main pour gérer leur avenir. Les filles sont toutefois plus impliquées que les garçons.

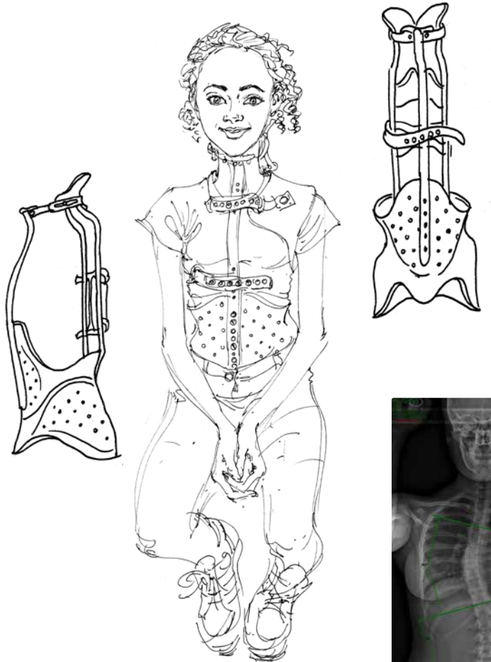

Corset Milwaukee



Corset Cheneau

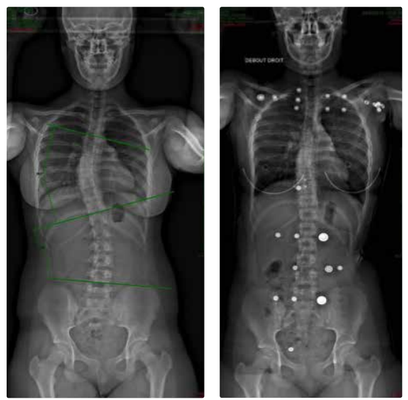

Radio EOS®, face debout sans corset et debout avec corset Cheneau.

Le moulage plâtre debout qui sert à fabriquer le corset en plastique demande environ 15 minutes. Le corset sera prêt pour un premier essayage une semaine après.

Lors du premier essayage, le médecin indique à l'appareilleur les ajustements nécessaires sur le corset. L'orthoprothésiste trace ses corrections directement au feutre sur le patient.

Quelques jours plus tard, le corset est livré. On vérifie sa tolérance.

Louis-Herré Benot
orthopreothésiste

Chaque corset est unique. Son but ? Réduire les courbures de la scoliose en corset et éviter son aggravation durant la période de croissance. La réalisation du corset débute par une prise d'empreinte plâtrée en cadre (couché ou debout) ou par numérisation du buste par scanner optique. Le corset est ensuite confectionné dans l'atelier de l'orthoprothésiste. Il sera fait en matière plastique thermoformable rigide, fine (3 ou 4mm) et légère. L'enfant ou l'adolescent peut personnaliser son corset en choisissant la couleur ou le motif du plastique ou même le customiser avec des stickers. Il faudra une quinzaine de jours pour s'habituer au temps de port du corset voulu par le médecin.

Durant cette période, les craintes telles que la perte d'autonomie et la relation aux autres vont s'estomper. Il est fondamental que les parents du jeune patient coopèrent. En effet les enfants ne comprennent pas toujours ce qu'il leur arrive car ils n'éprouvent pas de douleur. Dès lors où ils s'approprient le corset, une grande partie du chemin est parcourue.

La bonne cohésion est l'une des clefs pour que le traitement soit mené correctement jusqu'au bout. Cela se confirme dans 90% des cas.



Laurent Muller
orthoprothésiste

C'est le médecin chargé du suivi d'un jeune patient qui choisit la méthode utilisée pour réaliser un corset. Lorsqu'une scoliose est importante, raide et peu réductible, la méthode traditionnelle plâtrée est aujourd'hui la plus indiquée. Dans le cas contraire, on peut avoir recours à une autre technique appelée la CFAO (conception et fabrication assistée par ordinateur).

Ce système permet d'obtenir une image en 3D d'une partie du corps sans contact direct. Le jeune patient, revêtu d'un tissu en jersey, est placé au milieu de quatre piliers, dotés chacun de trois caméras. Douze photos sont ainsi prises en moins de trois secondes. Ce dispositif a l'avantage d'être indolore, non invasif, rapide et propre. Après un travail sur l'image 3D, destiné à obtenir la correction souhaitée (par l'intermédiaire d'un logiciel dédié), la forme obtenue est fraisée et le corset est fabriqué à partir d'une feuille de plastique chauffée à 180 °C qui, en refroidissant, se rigidifie (ce qui donne le corset). Le motif est choisi par le patient.

Les données numériques permettent aussi un suivi tridimensionnel de l'évolution du patient, tout au long de sa croissance. Au cours de l'adolescence, l'objectif est d'éviter à tout prix une angulation importante et de stopper l'évolutivité de la scoliose. Le potentiel d'aggravation maximum de la scoliose se situe pendant les pics de croissance : il commence deux ans avant la mue chez les garçons et deux ans avant les premières règles chez les filles.

Lors de l'annonce de la scoliose aux parents et à l'enfant, il y a une courte période où chacun peut être effondré. Certes, le corset est un carcan et il signifie que le jeune patient se sentira « différent ». Mais bien souvent, suite au stress de l'inconnu, la famille rebondit rapidement. Dès le premier rendez-vous, pendant lequel les informations à assimiler sont multiples, le rapport de confiance avec l'équipe chargée de la prise en charge médicale est la clef de la réussite du traitement. Pour soigner un enfant, il faut avant tout convaincre ses parents.

La modélisation tridimensionnelle est une autre technique pour fabriquer un corset.

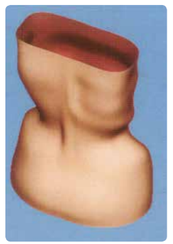

Tony, 16 ans

J'avais mal au début. J'ai été en colère quand j'ai su que je devrais porter un corset… au moins 16 heures par jour. J'ai choisi un motif camouflage car je n'aimais pas le blanc. Au bout d'une semaine, je m'y suis habitué. J'ai accepté mais je ne veux pas en savoir trop. Ici, à l'hôpital, ils font ce qu'ils ont à faire. Le médecin m'a autorisé à faire du kickboxing. Je voulais faire de la lutte mais ce n'est pas possible.

Tony s'était blessé à la cheville et portait un plâtre. En l'aidant pour sa toilette, j'ai vu qu'il était voûté. À la radio, la scoliose était évidente. Au début, il faisait seulement des séances de kinésithérapie. Puis, après toutes sortes d'examens, il était clair que le corset était incontournable pour stabiliser la scoliose. Il n'était pas question de faire la politique de l'autruche.

Tony porte un corset depuis août 2014. Le premier a duré six mois. Nous venons de le changer. Il a tellement grandi et forci… il mesure 1,78 m. Pendant les vacances et le week-end, il fait la grasse matinée et donc porte son corset plus longtemps. Nous autorisons quelques aménagements pour l'aider mais nous devons toujours être derrière lui. Le soir, il est devenu autonome.

Sandra

Tony n'invite personne à la maison car il ne veut pas être vu avec son corset. Bien sûr, il n'aime pas se sentir différent.

La chirurgie

C'est une chirurgie de correction de la déformation associée à une arthrodèse vertébrale dont l'étendue varie selon le type de scoliose. L'arthrodèse est le résultat d'une fixation vertébrale et d'une greffe osseuse. Les indications sont :

- Scoliose d'adolescent sévère, continuant d'évoluer et/ou corset inefficace (si possible ≥ Risser 1) ;
- Scoliose vue trop tard et sévère avec risque très probable d'évolution à l'âge adulte (Cobb, rotation, déséquilibre face et profil).

L'arthrodèse vertébrale (arthro : articulation et dèse : soudé) doit être le dernier recours car c'est une chirurgie enraidissante d'un segment plus ou moins étendu du rachis. Les risques – infection sur matériel, son démontage, déformation et évolution du rachis au-dessus ou au-dessous de l'arthrodèse – sont faibles. Les risques neurologiques sont, eux, exceptionnels dans la scoliose idiopathique de l'enfant et de l'adolescent. Le psychologue peut aussi intervenir avant et après l'intervention.

Radio EOS®, face et profil, avant et après une arthrodèse vertébrale d'une scoliose double-majeure avec une cyphose thoraco-lombaire.

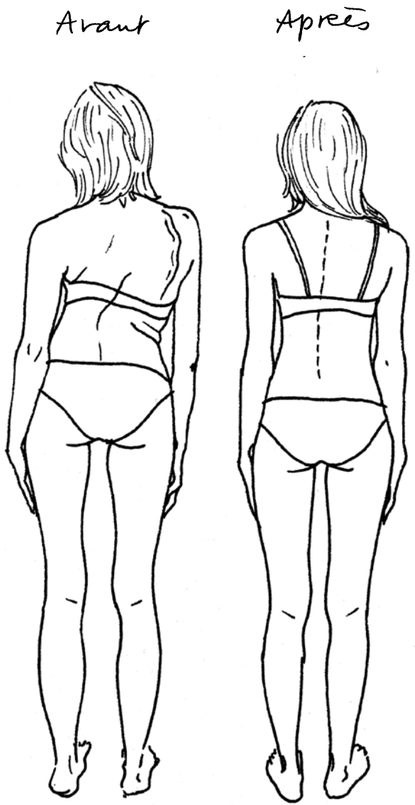

La décision d'opérer relève de plusieurs facteurs, dont les symptômes douloureux et l'examen clinique. L'opération n'est pas envisagée pour un angle inférieur à 40-45°. Mais si l'angle est facile à mesurer, il n'est, toutefois, qu'un indicateur plus qu'un facteur décisionnel. En effet, pour un même angle, peuvent exister des scolioses plus ou moins prononcées.

La confrontation des radiographies depuis le début du diagnostic, l'historique de la scoliose et les douleurs (l'aspect psychologique) sont autant d'autres facteurs pour la prise de décision. Par ailleurs, l'opération se pratique le plus tard possible pour ne pas altérer la croissance. L'âge osseux et la maturation rachidienne sont aussi à prendre en compte.

La colonne est une chaîne articulaire qui, avec la scoliose, a adopté une certaine position. En cas d'aggravation, opérer permet de redonner la plus grande mobilité possible à tous les maillons de cette chaîne. La pose de tiges, vis ou crochets permet de modeler la colonne selon le réalignement souhaité. Jusqu'en 1983, la correction s'opérait uniquement de face. Après cette époque, la colonne s'analyse et se traite de façon tridimensionnelle. Le but de l'opération ? Soulager la douleur des patients, rétablir leur autonomie, arrêter l'évolution de la déformation et de ses répercussions sur les autres parties du corps. Il en résulte un plus grand confort et une amélioration marquée de l'esthétique.

Avant une opération, plusieurs rendez-vous sont organisés car il faut prendre le temps d'expliquer chaque étape et rassurer. Les parents sont généralement plus angoissés que les enfants. Ils expriment leur crainte sur la moelle épinière. Les risques sont, en fait, très faibles. Un dispositif permet de surveiller en continu la moelle pendant toute l'opération. Les jeunes patients, pour leur part, sont favorables à l'arrêt du corset et acceptent avec plus d'aisance le fait d'être opéré. La souplesse de la colonne vertébrale des adolescents facilite la chirurgie de correction. Dans leur cas, une opération dure en moyenne quatre heures alors que pour un adulte la durée peut être plus importante.

Les jeunes patients passent moins d'une semaine en service de chirurgie. Ils se lèvent dès le lendemain ou le surlendemain de l'opération. Le cap difficile est passé après quatre ou cinq jours. Le gain esthétique est souvent très important, y compris sur la cicatrice qui a un aspect linéaire vertical très fin. La rééducation à l'hôpital dure de deux à trois semaines. Il faut compter un minimum de trois mois pour la consolidation osseuse, qui se poursuit tout au long des 12 premiers mois. Il n'est pas recommandé de pratiquer du sport durant la première année postopératoire. Le suivi médical est régulier, de façon rapprochée au début puis, plus espacé par la suite. C'est un véritable accompagnement. À partir de la deuxième année, les patients sont contrôlés tous les trois ans, y compris à l'âge adulte.



Professeur Christian Garreau de Loubresse, chirurgien orthopédiste.

Il y a presque deux ans, ma sœur a remarqué que mon dos était bossu. En fait, j'avais mal depuis longtemps. Mon médecin généraliste pensait que j'exagérais... Quinze jours plus tard, j'étais à Garches. Plâtrée ! C'était vraiment difficile. Pour l'opération, j'ai manqué un mois de cours, mais c'était en fin d'année scolaire.

J'ai eu mal pendant une semaine après l'intervention. Maintenant, je n'ai plus très envie de faire les séances de kiné une fois par semaine. J'ai l'impression que ça ne sert à rien. Mais j'ai confiance... Il faut quand même faire cette rééducation posturale. L'important est que ma vie est redevenue normale.

Camille, 16 ans

Christelle

Depuis l'âge de sept ans, Camille se plaignait du dos. On nous disait juste que son bassin était décalé. Une fois à Garches, on nous a tout de suite parlé d'une opération. Sa courbure était de 65°. Camille a porté un plâtre fermé pendant deux mois puis, un corset 24h/24 pendant un an. Malgré tout cela, sa scoliose avait évolué. La courbure était de 85° !

Il fallait attendre ses premières règles et la fin de la croissance pour l'opération. On lui a placé deux tiges le long de la colonne et pratiqué une greffe osseuse. En tout, Camille est resté deux semaines à l'hôpital. Une fois sortie, elle devait porter un corset de maintien. L'année de l'opération, nous ne sommes pas partis en vacances. Il fallait éviter la voiture, la piscine, par crainte qu'elle soit bousculée, et l'exposition au soleil.

Maintenant tout va bien. La courbure est retombée à 15° et sa cicatrice est belle. La sœur de Camille (13 ans) a également une scoliose. Compte tenu des antécédents familiaux, le port d'un corset la nuit a été recommandé pour elle.

Ma mère avait remarqué une bosse sur mon dos. Au début, j'ai porté un corset mais, très tôt, j'ai su que ce serait chirurgical. J'ai mis du temps à m'y faire.

Je savais que l'opération serait lourde (60° en lombaire). J'ai seulement su que j'étais prête lors de la rencontre avec le chirurgien. Il m'a expliqué ce qu'il allait faire pendant l'intervention et ce qui se passerait ensuite.

L'opération a duré cinq heures. Je suis restée une semaine à l'hôpital. La rééducation a duré un mois. Après six mois, j'ai eu un premier contrôle, puis un autre un an plus tard. Ce sera désormais tous les trois ans.

Je ne peux pas faire certaines choses, comme porter des charges lourdes, mais ma vie est tout à fait normale. Je pratique beaucoup la natation pour muscler mon dos. J'ai deux tiges de 25 cm dans le dos, pour la vie !

Louisa, 24 ans

Une chose très positive est sortie de cette expérience. Après un BTS en trois ans, je suis maintenant orthoprothésiste. Je passe beaucoup de temps avec les patients. J'ai même assisté à une opération pareille à celle que j'ai subie.

À l'âge adulte

Il existe plusieurs types d'évolution (3, 4) :

1 - Soit la scoliose reste stable en dehors du vieillissement normal ;

2 - Soit elle continue à évoluer mais à une vitesse inférieure à celle de l'adolescence, à savoir en moyenne 0,8°/an mais sur toute la vie avec dans la plupart des cas une détérioration de la statique de face et de profil, un retentissement fonctionnel (marche, station debout, esthétique) et des douleurs. Dans ce cas, il y a souvent une indication chirurgicale.

Il n'existe pas de critères absolus en fin de croissance permettant d'affirmer ou non une évolution adulte. Il y a un ensemble de facteurs péjoratifs : l'importance du déséquilibre frontal et sagittal, des gibbosités, de l'angle de Cobb et de la rotation vertébrale. Aussi, il est impératif de surveiller toute scoliose de l'adolescent après la fin de la croissance, tous les deux à cinq ans, en fonction du risque estimé d'évolution. Il est préférable de maintenir un bon capital musculaire même si cela ne semble pas empêcher l'évolution.

Ma mère a une scoliose plus grave que la mienne car elle n'a pas eu de traitement à l'adolescence. Mes oncles et ma petite soeur ont aussi des scolioses.

En dix ans, j'ai porté onze corsets différents ! Mes camarades d'école ne s'en sont jamais rendu compte et ceux qui le savaient en comprenaient les raisons. Je n'ai jamais eu de problème dans mes relations avec les autres.

À la puberté, la scoliose s'est aggravée. Là aussi j'ai eu plusieurs plâtres, au fur et à mesure de ma croissance. Je me suis très bien faite à la position allongée sur le dos pour dormir. Compte tenu des antécédents familiaux, ma mère a toujours été intraitable. Voyant sa scoliose, j'étais déterminée à porter mon corset. Je savais à quel point c'était important pour l'avenir.

Pendant un moment, il a été question de m'opérer mais nous y étions opposées. Je savais qu'après je ne pourrais plus pratiquer le sport de la même manière. Je faisais 14h de natation par semaine et beaucoup de compétitions. Ça m'a beaucoup aidée à muscler et allonger mon dos mais aussi psychologiquement.

Au lycée, j'ai pu ne passer du plâtre puis diminuer progressivement le port des corsets. J'ai découvert le plaisir de pouvoir m'habiller autrement, de choisir des vêtements plus féminins. Maintenant, j'ai un rendez-vous médical tous les deux ans. J'ai uniquement des séances de kiné une fois par semaine et je pratique toujours, à une cadence moindre, la natation. Je ne regrette pas une seconde d'avoir porté un corset pendant si longtemps. Le résultat en valait la peine. Et je suis si soulagée d'avoir échappé à l'opération !

Conclusion

Malgré de nombreuses recherches, la cause de la scoliose idiopathique de l'enfant et de l'adolescent reste non élucidée. En revanche, son évolution est bien connue : elle répond aux lois de linéarité et dépend du stade osseux et de la maturation sexuelle. Le traitement doit donc être très rigoureux dans la stratégie, son élaboration, son explication et son suivi. Le but du traitement est de stopper l'évolution. Donc un diagnostic précoce des scolioses est primordial. Hélas, ce n'est pas le cas actuellement par manque d'enseignement aux médecins, aux infirmières scolaires et à cause de la pénurie de médecins scolaires. Les médecins manquent de temps, ce qui sera aggravé par la mise en place du tiers payant.

La prescription du corset est un acte médical mais, là aussi, on peut déplorer le manque de formation des médecins à l'appareillage, et l'absence de contrôle de qualité par l'assurance maladie (c'est-à-dire qualité du corset et du suivi).

Face à une scoliose de l'enfant ou de l'adolescent, Il est primordial de pouvoir affirmer son évolutivité pour ne pas faire subir inutilement un traitement long et pénible à un jeune patient et inversement ne pas laisser évoluer une scoliose qui risque d'être chirurgicale ou de continuer à évoluer à l'âge adulte.

Le rôle des parents est essentiel pour le soutien de l'enfant, tout en restant fermes. Enfin, la chirurgie doit rester l'ultime recours. Il est essentiel de connaître l'évolution de la scoliose adulte lorsque l'on traite les enfants. En effet, une scoliose insuffisamment importante pour nécessiter la chirurgie à l'adolescence peut être péjorative à l'âge adulte.

Hélène, secrétaire médicale du docteur Catherine Marty-Poumarat

Elsie Herberstein est auteur et illustratrice de carnets de voyage et de reportage pour l'édition et la presse. Elle enseigne également le dessin à STRATE (école de design à Sèvres).

Docteur Catherine Marty-Poumarat, rhumatologue, praticien hospitalier à l'hôpital Raymond-Poincaré, à Garches.

Références

(1) Pour une théorie unique de l'évolution des scolioses, G. Duval-Beaupère, J. Dubousset,
P. Queneau, A. Grossiord, Presse Med, 1970, 78 : 1141
(2) Effects of Bracing in Adolescents with Idiopathic Scoliosis, Stuart L. Weinstein, Lori A. Dolan,
James G. Wright, Matthew B. Dobbs, New England, J Med 2013 ; p 1-10
(3) Health and Function of Patients with Untreated Idiopathic Scoliosis: A 50-Year Natural History Study,
Stuart L. Weinstein, Lori A. Dolan, Kevin F. Spratt, Kirk K. Peterson, Mark J. Spoonamore, Ignacio V. Ponseti,
JAMA, 2003, février 5 ; 289 (5):559-567
(4) Natural history of adult progressive scoliosis, C. Marty-Poumarat, Luciana Scattin,
Michelle Marpeau, Christian Garreau de Loubresse, Philippe Aegerter, Spine, mai 2007 ; volume 32 (11) ; p. 1227-1234
Autres références didactiques :
Traité thérapeutique Rhumatologique, Flammarion, Scoliose idiopathique
C. Marty-Poumarat, Christian Garreau de Loubressse, G. Duval-Beaupere ; p 623-629
Imagerie rhumatologique et orthopédique, Sauramps médical, Trouble statique du rachis
C. Marty-Poumarat, J-F. Chateil, M. Yvert, Robert-Yves Carlier ; p 977-1009

L'équipe de l'Unité rachis de l'hôpital Raymond-Poincaré, à Garches :
Médecins : Catherine Marty-Poumarat, Jean-Pierre Lazareth, Luciana Scattin
Marion (kinésithérapeute), Monique (kinésithérapeute), Quentin (kinésithérapeute), Caroline (kinésithérapeute), Smaël (agent hospitalier),
Maxime (agent hospitalier), Olivia (responsable de la consultation), Hélène (secrétaire).

Nous remercions nos partenaires pour leur contribution à ce carnet :
Assistance Publique Hôpitaux de Paris (www.aphp.fr), EOS Imaging (www.eos-imaging.com), Groupe Lecante (www.lecante.com),
Orthotech (www.orthotech-net.fr) et Ravier Touzard (www.ravier-touzard.com).

Création : Jalan Publications © - 2016
contact@jalan.fr
Aquarelles : Elsie Herberstein
Conception graphique et éditoriale, témoignages : Zahia Hafs
Direction artistique : Damien Chavanat
www.jalanpublications.fr

Tous droits de traduction, d'adaptation et de reproduction par tous procédés réservés pour tous pays.
En application de la loi du 11 mars 1957, il est interdit de reproduire, même partiellement, la présente publication
sans l'autorisation de l'éditeur, Jalan Publications, ou du docteur Catherine Marty-Poumarat, praticien hospitalier, hôpital Raymond-Poincaré, à Garches.